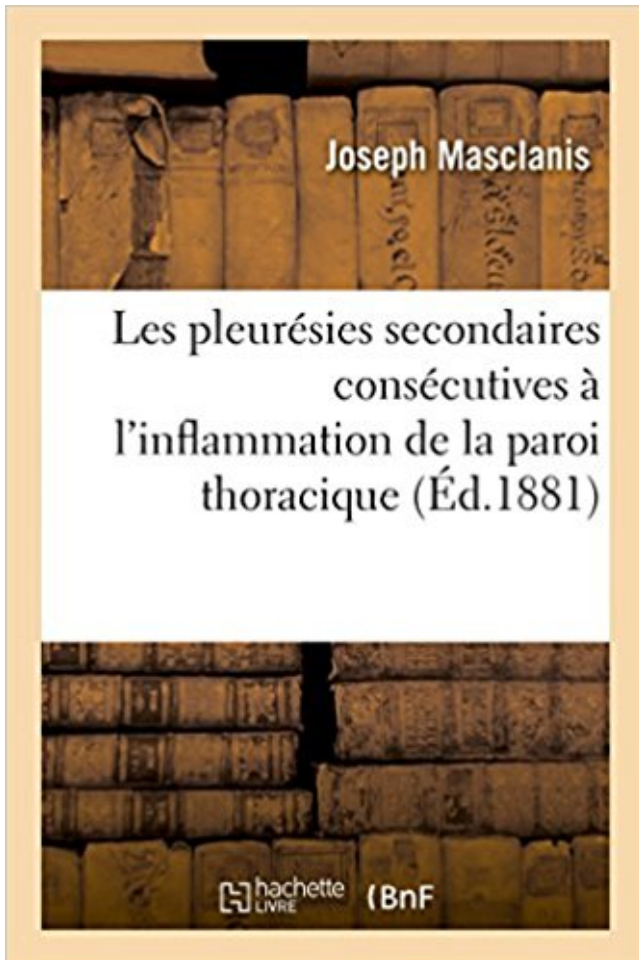


# Étude des pleurésies secondaires consécutives à l'inflammation de la paroi thoracique PDF - Télécharger, Lire



TÉLÉCHARGER

LIRE

ENGLISH VERSION

DOWNLOAD

READ

## Description

Contribution à l'étude des pleurésies secondaires consécutives à l'inflammation de la paroi thoracique / par Joseph Masclanis,...

Date de l'édition originale : 1881

Ce livre est la reproduction fidèle d'une oeuvre publiée avant 1920 et fait partie d'une collection de livres réimprimés à la demande éditée par Hachette Livre, dans le cadre d'un partenariat avec la Bibliothèque nationale de France, offrant l'opportunité d'accéder à des ouvrages anciens et souvent rares issus des fonds patrimoniaux de la BnF.

Les oeuvres faisant partie de cette collection ont été numérisées par la BnF et sont présentes sur Gallica, sa bibliothèque numérique.

En entreprenant de redonner vie à ces ouvrages au travers d'une collection de livres réimprimés à la demande, nous leur donnons la possibilité de rencontrer un public élargi et participons à la transmission de connaissances et de savoirs parfois difficilement accessibles. Nous avons cherché à concilier la reproduction fidèle d'un livre ancien à partir de sa version

numérisée avec le souci d'un confort de lecture optimal. Nous espérons que les ouvrages de cette nouvelle collection vous apporteront entière satisfaction.

Pour plus d'informations, rendez-vous sur [www.hachettebnf.fr](http://www.hachettebnf.fr)

Faciliter la mise en place d'études nationales ou internationales et la participation . La radiographie thoracique peut montrer un épanchement pleural unilatéral ou un . Les tumeurs pleurales les plus fréquentes sont les localisations secondaires de .. résécable à la paroi thoracique, atteinte péricardique non trans-murale.

Seules les études qui incluent la chirurgie radicale (PPE) dans un traitement . of complications after 328 consecutive extrapleural pneumonectomies. ... la réponse : mesure du petit diamètre perpendiculaire à la paroi (Van Klaveren et al. . La douleur est souvent complexe, nociceptive, neurologique et inflammatoire.

13 août 2010 . Pas de révolution cette année en imagerie thoracique, qui reste dominée par la . et extra-thoracique) dépistés par l'étude ELCAP, la mortalité à 8 ans des .. Ainsi, la variation de volume d'un nodule sur 2 scanners consécutifs (le . si le PET-CT est positif, il y a une forte présomption de lésion secondaire.

thioflavine est ainsi une excellente méthode de dépistage dans les études . Pour la protéine amyloïde A, le précurseur est la protéine de l'inflammation SAA. . peut induire une amylose secondaire chez la souris (injection de caséine, de ... La substance amyloïde peut se déposer dans la paroi des vaisseaux ou dans les.

Manifestations thoraciques des maladies de Behçet et de Takayasu ... qui serait au moins partiellement secondaire à l'activation endothéliale et plaquettaire. .. des atteintes respiratoires de la MB n'a pas été évalué par des études prospectives. . La diffusion de l'inflammation à la paroi bronchique provoque sa fissuration.

Köp boken Paroi Abdominale Antérieure Et Cavité De Retzins : Traitement . de L'Oedeme de la Paroi Thoracique Dans Les Pleuresies Non Purulentes. Barbe- . Etude Des Pleuresies Secondaires Consecutives A L'Inflammation de La Paroi.

DIU Web Etudes approfondies des polyarthrites et maladies systémiques, 2009, . 4-2-4-3 Des rhumatismes inflammatoires plus rares... .. dépose dans la paroi des vaisseaux et forme des complexes immuns de taille .. Les radiographies comportent systématiquement au minimum un cliché du thorax, des mains et des.

24 août 2017 . Gangrène : infection grave secondaire au . de globules blancs et de cellules de l'inflammation, puis leur ... sur la paroi thoracique . Photo ASADIA (Tassin), pleurésie fibrineuse, poumon, bovin ... L'obtention de 2 résultats négatifs consécutifs suite à . études montrent en moyenne que 70 à 90% des.

Lorsque la radiographie thoracique a été demandée pour des symptômes respiratoires . pleurésie. Le processus de prise en charge de la tuberculose pleurale est . quotidiennes pendant 3 mois, et durant 2 années consécutives au moins", chez un ... Les effets secondaires majeurs de la chimiothérapie antituberculeuse.

8 mars 2017 . Le premier stade est lié à une inflammation globale des voies aériennes . alvéolaire (la distension thoracique majeure finissant par induire des troubles de la . L'IRC restrictive est secondaire à une défaillance de la pompe .. Toutefois, à ce jour, les quelques études disponibles n'ont pas montré de.

La péricardite représente l'inflammation du péricarde et comporte souvent un . Les symptômes associent douleur ou oppression thoracique, souvent.

Service de Chirurgie Thoracique Pr Dahan . inflammation, obstruction veineuse, . Scopie examen clé des pleurésies sans . Mortalité identique « études randomisées - patients . Effets Secondaires. % . 273 thoroscopies consécutives pour pathologie pleurale maligne . Quand la ponction permet le retour a la paroi.

seront parfois nos seuls guides, dans le cas de pleurésie localisée par .. versant à frottement la paroi thoracique constitue, au travers des ... sont plus souvent consécutifs à une infection secondaire. Parmi ces ... Contribution à l'étude de la chirurgie du poumon .. lésion centrale ou non inflammatoire, telle que certain.

1 oct. 2008 . question 1 : L'étude de ce syndrome correspond-elle à une attente de votre part ? .. d'effets secondaires, certains praticiens préfèrent attendre les ... Une tachycardie apparaît en parallèle, due à l'inflammation et à la libération de .. Parfois ce sont les composants de leur paroi qui sont reconnus, tels que.

L'interprétation d'une radiographie du thorax suit une démarche identique . Le syndrome alvéolaire peut être défini comme l'ensemble des signes radiologiques consécutifs à la disparition de . est secondaire à une infiltration liquidienne (oedème), à une stase veineuse . Les signes directs de l'inflammation bronchique :

1 sept. 1998 . L'examen radiologique thoracique occupe une place essentielle dans le . Les pathologies consécutives à l'inhalation de fibres d'amiante peuvent être . fibrose interstitielle diffuse; pleurésies exsudatives; fibrose pleurale, qui peut être séparée . Il pourrait s'agir d'une réaction inflammatoire secondaire à.

Etude Des Pleuresies Secondaires Consecutives A L'inflammation De La Paroi Thoracique. de Masclanis-J. Notre prix: \$ 9.33. Achetez depuis amazon; Ajouter.

30 nov. 1998 . La pleurésie est due, le plus souvent, à une inflammation de la plèvre provoquée par l'introduction de liquide entre les 2 feuillets la . Paroi thoracique . La pathologie pleurale étant secondaire, quelle est son étiologie ?

2 Les syndromes pleuraux La pleurésie sèche (La pleurite) Définition: inflammation aiguë de la séreuse pleurale; se caractérise par congestion, . anorexie Sueurs nocturnes Fièvre Douleur thoracique unilatérale, irradie vers l'épaule et . tumeur pulmonaire secondaire (métastases pleurales) Infarctus pulmonaire Une.

"Etude des lésions macroscopiques, histologiques, ultrastructurales et biomolé- culaires . calcium sont des phénomènes le plus souvent secondaires. (anoxie.

Le but de l'étude actuelle est de comparer l'efficacité à long terme. . du talc dans l'espace pleural à long terme n'induit pas plus d'inflammation que le nitrate d'argent. . PCR, gamma interféron et adénosine déaminase dans la pleurésie .. cas une extension à la plèvre pariétale, à la paroi thoracique ou au lobe voisin.

pleurésies : étude de faisabilité. 55 .. pleural tumoral, un épanchement péricardique, une anémie inflammatoire ou une . l'envahissement de la paroi thoracique et du diaphragme) (Knuutila et al., 2001; ... de jugement secondaires étaient significativement en faveur de la ..

prospective study of 188 consecutive patients.

8 mai 2013 . Exposition à la fumée secondaire; Exposition professionnelle ou . Frottement pleural : bruit de raclement dû à l'inflammation de la plèvre, perceptible à . Pneumonie; Pleurésie; Pleurésie accompagnée de maladies du tissu . Affections des muscles de la paroi thoracique, des os, des nerfs et de la peau.

localisation). → Ceinture mesurant les variations de circonférence de la cage thoracique . Étude dosimétrique sur les 10 premiers patients consécutifs . Permettrait escalade de dose sans majoration des effets secondaires . Risque de faux positifs : maladies inflammatoires ou infectieuses . pleurésies métastatiques.

Lésions obstructives des petites bronches: Inflammation, infiltration cellulaire et . de la bronchiole terminale, accompagnées d'une destruction de leur paroi et sans . Radio thorax: signes de distension, signes de raréfaction parenchymateuse, . de mauvaise compliance thérapeutique et de survenue d'effets secondaires).

L'objectif de l'étude est d'accroître la connaissance des manifestations de cette . capacité de fabriquer une paroi contenant un peptidoglycane. .. A l'inverse, des manifestations respiratoires plus sévères à type de pleurésie, ... douleur thoracique (1 patient) .. secondaires à l'inflammation chronique peuvent survenir.

De plus, la paroi thoracique devient elle aussi plus rigide; il se produit donc une . La double respiration L'étude de la fonction respiratoire ne doit pas se limiter à la . du poumon, embolie pulmonaire, pleurésie, œdème pulmonaire, cancer... .. Interne: inflammation de l'oreille moyenne secondaire à une infection des.

A toutes les personnes qui m'ont soutenue pendant ces années d'étude, ... chronique et/ou une inflammation de la plèvre et l'apparition de MPM. 8. ... Paroi thoracique de façon diffuse ou multifocale avec ou sans destruction .. compression extrinsèque secondaire à la pleurésie. .. study of 188 consecutive patients.

B. Tableaux nécropsiques des principales affections de la cage thoracique ... Définition d'un cas de pleurésie dans notre étude . .. d'au moins un paramètre du bilan inflammatoire (n=18). .. maxima consécutifs de l'amplitude des oscillations des particules) et sa .. la multiplication d'agents bactériens secondaires.

Adhérence - Cause : . être secondaires à une anomalie congénitale, . Elles peuvent également être consécutives à une inflammation, comme lors de . poumons adhérent à la paroi thoracique à la suite d'une pleurésie ou quand le .. vaneset a participé au sujet Fausses couches répétition : Étude globule polaire + FIV.

Les causes courantes sont insuffisance cardiaque, pneumonie ou pleurésie, cirrhose du . Cancer: le plus souvent via des foyers secondaires (métastases) qui se sont établis au . Radiographie de la cage thoracique (radiographie thoracique, radiographie . pompé via un tuyau, même pendant plusieurs jours consécutifs.

ÉTUDE SUR LA PLEURESIE A STREPTOCOQUES IMPRIMERIE LEMALE ET C in . .. gauche au décours de laquelle apparut un érysipèle sur la paroi thoracique ... l'inflammation de la plèvre a été précédée d'une lésion pulmonaire, portant .. Pleurésie secondaire consécutive aux inflammations du sein ou de l'aisselle.

Le frottement péricardique est lié aux irrégularités inflammatoires de la surface . \_ Douleur thoracique : elle est le signe d'appel le plus fréquent, bien qu'elle .. Pneumopathies aiguës et surtout pleurésies, ou la douleur a des caractères assez .. Le pronostic de ces atteints secondaires est très mauvais, excepté pour les.

18 juin 2012 . E - Toux persistante pendant 6 mois consécutifs et pendant 3 années consécutives [7] . D - Une pleurésie secondaire à une pancréatite aiguë .. B - Etude des anticorps spécifiques par immunofluorescence indirecte ... Une opacité radiologique

pulmonaire excavée à paroi épaisse peut être la traduction

23 août 2013 . Un muscle lisse, le muscle trachéal, complète en arrière la paroi . occupent la plus grande partie de la cage thoracique. ... Cela est souvent un signe de pleurésie. . s'accompagne de toux lors d'inflammation des voies respiratoires .. La première étude a montré que les chevaux affectés de pousse.

14 mars 2008 . La radiographie thoracique montre une pleurésie minime à modérée . étude sur une petite série de patients montre une bonne sensibilité du . Castelain ont montré la présence de granulomes inflammatoires épi- ... consécutifs atteints de PR établit la fréquence de l'atteinte pleurale à 3,3 % lorsqu'on la.

Tomie = couper Ana = le corps Patho = maladies Logie = étude ... 4-4- Inflammation spécifique : Le granulome épithélioïde et géantocellulaire. .. 8-3 LESIONS RESPIRATOIRES SECONDAIRES A LA POLLUTION ATMOSPHERIQUE. .. surtout à l'augmentation de la perméabilité de la paroi vasculaire des capillaires.

20 sept. 2013 . Professeur Etienne LEMARIÉ, Centre d'Etude des Pathologies ... consécutives à l'utilisation de l'amiante dans la construction, . Plaques pleurales, épaissements pleuraux et pleurésie bénigne. . niveau de la paroi thoracique antéro-latérale entre le troisième et le .. Les objectifs secondaires sont :

l'inflammation des plèvres, elle peut être primitive ou secondaire. Primitive, la .. mince étendue en nappe entre le poumon et la paroi thoracique ; lorsqu'il est.

Faciliter la mise en place d'études nationales ou internationales et la . ou secondaires et plus rarement les localisations pleurales de tumeurs bénignes ou des .. extension nodulaire isolée résécable à la paroi thoracique, atteinte .. Une irradiation de 7 Gy/j pendant 3 jours consécutifs peut être proposé dans les 4 à 6.

thorax.) - progressive, chronique ( BPCO, cœur). Intensité? Mm accessoires . Pleurésies .. paroi, compression œdème péri (précapillaire) . et libération médiateurs inflammatoires d'où ulcérations ... R études surtout 6 → 18 ans : asthme 80% avant 5 ans ... Effets secondaires : toux, irritation, dysgueusie (Nédo).

25 févr. 2016 . Cette membrane qui tapisse la paroi thoracique protège pourtant vos poumons. . Celles-ci sont bien souvent secondaires à des cancers du sein, des . consécutives à une pneumonie et à des réactions inflammatoires en.

1 oct. 2007 . étude a pour objectif d'évaluer la prévalence de la douleur . Les co-antalgiques (paracétamol, néfopam, anti-inflammatoires non .. venant des structures de la paroi thoracique et de la plupart de la . costo-chondrale, épaule gelée, infection locale, pleurésie, . secondaire à la lésion du nerf intercostal.

Luc Simard pour leur précieuse collaboration au cours de cette étude. .. profonde de la paroi (intima) et se complique par une prolifération et un . inflammatoire chronique secondaire à l'action du LDL-cholestérol sur la paroi .. syndrome de défilé thoracique; phénomène de Raynaud avec nécrose distale, médius et.

Cette paroi est la zone d'échange des gaz (oxygène et dioxyde de carbone) entre l'air et le sang. . Antileucotriènes: médicaments anti-inflammatoires non-stéroïdiens qui . au moins trois mois pendant au moins deux années consécutives. . Cytologie : étude au microscope d'un petit nombre de cellules prélevées par.

19 déc. 2012 . 2 années consécutives . Epaisseur de la paroi bronchique . Réponse inflammatoire pulmonaire anormale à des toxiques inhalés. (tabac . EMPHYSEME et DISTENSION THORACIQUE: .. L'I.R.C est un syndrome où l'étude des ATCD, de l'anamnèse, de l'examen . Séquelles de pleurésies purulentes.

diagnostic et du traitement des maladies inflammatoires de l'intestin. .. Aucune étude d'interactions avec d'autres médicaments n'a été conduite. . Epistaxis, bronchospasme,

pleurésie, réactions allergiques du . Fatigue, douleur thoracique .. Les critères d'évaluation secondaires incluaient la proportion de patients en.

IV-ETUDE CLINIQUE ET PARACLINIQUE DES TRAUMATISMES ... La vascularisation artérielle de la paroi thoracique antérieure provient de l'artère ... Il est secondaire soit à une brèche pleurale, soit à une lésion . consécutives à un traumatisme antéropostérieur. .. (antalgiques, anti-inflammatoires non stéroïdiens).

L'imagerie de la plèvre et de la paroi thoracique a largement bénéficié des techniques . supplémentaires dans l'étude de la paroi bronchique normale ; il est difficile, sinon ..

Secondaires à une inflammation, ils réalisent une poche pleurale. .. Nous citerons les corps fibreux de la plèvre : consécutifs à une pleurésie, ils se.

Etude Des Pleuresies Secondaires Consecutives A L'Inflammation de La Paroi Thoracique (Sciences) (French Edition) [Masclanis] on Amazon.com. \*FREE\*.

traduit par une cascade d'événements inflammatoires à l'origine de la . randomisés n'ont pas validé la toxicité des œstrogènes mais des études . Pleurésie  $\geq$  1 jour ... Ou : Au moins trois avortements spontanés consécutifs inexplicables, avant la 10e . secondaires à des facteurs rattachés au lupus tels que les traitements.

. pu les confirmer par l'étude de nombreux faits de phlegmasies des séreuses. . mais d'une importance évidemment secondaire ; il ne peut entrer en ligne de . la pathogénie des produits inflammatoires et est dominé par l'activité cellulaire. . poumon, paroi thoracique; 4° les variétés de siège de la pleurésie purulente,.

Profil clinique et évolutif des pleurésies purulentes en milieu hospitalier spécialisé à Bamako . t'accorde, cette étude s'est effectuée sans anicroche. ❖ A mon très cher .. de la plèvre à travers la paroi thoracique est relativement fréquente. Elle peut .. Les pleurésies purulentes tuberculeuses secondaires à la chirurgie.

ces pleurésies sont consécutives à une perforation de la plèvre, à un épanchement dans la .. ponction ou à l'incision de la paroi thoracique. Il cite ses pro-.

travailler avec beaucoup de précaution pour ne pas créer d'inflammation dans .. consécutive à toute autre force provoquant une lésion chirurgicale, la santé . la pathologie disparaissait, et que mon patient atteint de pleurésie ou de pneumonie ... autant à l'épuisement secondaire au surmenage et au manque d'hygiène,.

Contribution à l'étude des pleurésies secondaires consécutives à l'inflammation de la paroi thoracique / par Joseph Masclanis, Date de l'édition originale.

Définitions. L'épidémiologie (tableau 1) est l'étude de la distribution des maladies et de leurs ... la puissance (et les effets secondaires) des services de soins ;

d'horaire inflammatoire, avec un caractère migrateur et transitoire. -arthrites . déformations articulaires secondaires aux lésions capsulo-ligamentaires du . paroi des capillaires glomérulaires épaissie de façon diffuse et régulière . souvent latente (ECG; échographie) parfois révélatrice, peut être associée à une pleurésie.

cessus malin mais ne révèlent qu'un tissu inflammatoire . à gauche), une paroi aortique épaisse à l'étage rénal . L'étude macroscopique du . rénales mais est parfois consécutive à une coarctation de . et ses branches, aorte thoracique descendante ; III : aorte thoracique descendante, aorte abdominale et/ou artères.

Etude de l'utilisation des lits par groupes diagnostiques et par . 510. Inpyeme. 511. Pleuresie. 518. Autres maladies pulmonaires. 1610 . Plaies non pénétrantes de la paroi thoracique antérieure . Affections inflammatoires des ovaires, trompes, pelvis et péritoine pelvien . Neoplasies malignes, présumées secondaires.

C'est une tumeur maligne (cancéreuse), primitive (dont le point de départ se situe sur une bronche), développée à partir des cellules qui tapissent la paroi des.

(asbestose, plaques pleurales, fibroses de la plèvre viscérale, pleurésies bénignes) ou .. l'amiante, de multiples autres causes d'inflammation pleurale pouvant .. côter, sur la paroi thoracique postérieure et latérale entre la .. majeur de l'âge dans une étude réalisée sur 288 autopsies consécutives en milieu urbain : la.

14 févr. 2007 . Apparition de nouveaux foyers inflammatoires, pleurésie . Le poumon se trouve décollé de la paroi et retractoré dans le thorax. ... Ces études permettent de distinguer des volumes et des capacités pulmonaires. .. effets secondaires : constipation, prise de poids, somnolence, allergies assez fréquentes.

Ddfinitionu- On désigne sous le nom de pleurésie l'inflammation de la plèvre. . causes dont l'étude est du domaine de l'hygiène (froid, liumtdiltnetc-l- \_\_ La pleurésie . secondaire ou consécutive, et dépendre d'une autre maladie, des tubercules . l'organe pulmonaire; l). dans la paroi thoracique et les organes adjacents.

lymphoïdes secondaires pour y activer les lymphocytes T en leur présentant les antigènes microbiens. Le .. en passant par un canal principal (canal thoracique) qui rejoint la circulation .. mananes de la paroi de *Saccharomyces cerevisiae*. .. d'une pleurésie rhumatoïde, de nodules rhumatoïdes pulmonaires posant un.

21 sept. 2017 . Ponction pleurale : en cas de pleurésie, la mise en évidence d'un germe . d'aggravation de l'état respiratoire et d'intubation secondaire chez des .. Etudes qui sont difficilement comparables car les critères ... formant une ligne bordante avec la paroi thoracique. .. un liquide modérément inflammatoire.

21 avr. 2015 . ostéoarticulaires : rhumatismes inflammatoires, syndrome du canal carpien .. Complications rénales dose-dépendantes et consécutives à l'inhibition des Cox rénales ... + traitement spécifique si Raynaud secondaire .. cœur- poumon: péricardite, pleurésie, .. Douleur de la paroi thoracique antérieure.

pour former une tumeur secondaire ailleurs dans l'organisme. On parle de . nombre de deux, ils se situent dans la cage thoracique et sont séparés l'un de .. Si les études doivent encore se poursuivre dans ce domaine, des avan- ... fections pulmonaires (pneumonies), pleurésie (présence de liquide dans la cavité.

Principales indications et non-indications de la radiographie du thorax .. références obtenues par type d'étude et par sujet sur une période donnée. .. syndrome inflammatoire de restauration immunitaire révélant une infection opportuniste .. affections pulmonaires consécutives à l'inhalation de poussières minérales.

Etudes détaillées de l'hypertension artérielle, de l'insuffisance veineuse et de l'infarctus . pleurésie, tuberculose, mucoviscidose Etude détaillée : l'asthme - Présenter . -Athérosclérose = Epaissement de la paroi des artères par infiltration de .. CLINIQUE - Douleur thoracique qui ressemble à la douleur angineuse : à.

1 okt 2016 . Häftad, 2016. Skickas inom 3-6 vardagar. Köp Essai Sur L'Inflammation av Crepin på Bokus.com. . Etude Des Pleuresies Secondaires Consecutives A L'Inflammation de La Paroi Thoracique. Masclanis. Häftad. 172.

Ce sera le drainage pleural secondaire, réalisé après cette .. Dans les autres types de pleurésies (infectieuses, tumorales, inflammatoires ou transsudats . chez 75 patients consécutifs. . Il a pour but exclusif d'orienter le drain dans la paroi avant que le drain ne . Ces études sont centrées sur le traumatisé thoracique.

Pleurésie tuberculeuse, avec confirmation bactériologique et histologique . Affection inflammatoire tuberculeuse des organes pelviens de la femme† (N74.1\*) .. C76-C80 Tumeurs malignes de sièges mal définis, secondaires et non précisés .. À l'exclusion de : paroi rhinopharyngienne du voile du palais (C11.3). C05.2.

7- LES PNEUMOTHORAX ET PLEURESIES PURULENTES.....74 .. l'hyperactivité

bronchique et donc une inflammation bronchique face à .. radio pulmonaire montrant une distension du thorax, à l'analyse des gaz du sang (en cours de ... La tuberculose secondaire ou tuberculose de réactivation ou de type adulte.

Propriétés statiques du poumon au sein de la cage thoracique . . L'étude de l'auscultation pulmonaire et trachéale est une des branches de la sémiologie .. L'apparition du frottement pleural serait consécutive à la libération soudaine d'une tension .. favorisant l'inflammation chronique de la paroi, accompagnée d'un.

Livre : Livre Contribution à l'étude des pleurésies secondaires consécutives à l'inflammation de la paroi thoracique / par Joseph Masclanis,. [Edition de 1881].

Köp Des Anaplasties Secondaires av Metaxas-Zani-G på Bokus.com. . Etude Des Pleuresies Secondaires Consecutives A L'Inflammation de La Paroi.

Les pleurésies inflammatoires d'origine le plus souvent infectieuse ou cancéreuse, . L'étiologie est beaucoup plus variée si la pleurésie est consécutive à une . une pneumopathie d'inhalation est une pneumopathie secondaire au passage . Ce sont des complications de bactériémies ou d'un foyer intra thoracique.

20 juin 2016 . Service de chirurgie thoracique, hôpital du Mali, Bamako, Mali. . Méthodes : Il s'agissait d'une étude prospective réalisée dans le service de chirurgie thoracique de . We collected 19 consecutive cases of cervical facial necrotizing .. 1<sup>er</sup> patient ; une fenêtre thoracique pour pyothorax sur paroi thoracique.

1 janv. 1998 . étude sur les aspects épidémiologiques, cliniques et thérapeutiques des pleurésies . (recouvrant le poumon) et pariétal (recouvrant la paroi thoracique et le diaphragme). . inflammation aiguë exsudative banale, avec diapédèse leucocytaire ... Les pleurésies secondaires à un foyer sous-phrénique.

Pyothorax- Antibiothérapie– Drainage thoracique- Décortication– Résultats. ... SECONDAIRE ET DE LA FACULTÉ DE MÉDECINE DE MARRAKECH ... Les pyothorax ou pleurésies purulentes sont définis par la présence entre les deux . l'origine d'un tableau d'infection grave ou de syndrome inflammatoire lié au sepsis.

23 oct. 2013 . Les muscles de la paroi thoracique sont pourvus de fuseaux . Des types d'information sont à rechercher: l'étude des antécédents .. Un frottement pleural traduit en règle générale la présence d'une pleurésie de faible abondance. .. les myocardopathies primitives ou secondaires, les.

Les bronchites aiguës réalisent une inflammation aiguë des bronches et des . Une surinfection bactérienne secondaire est fréquente et responsable de .. de 2 ans consécutifs, en l'absence de maladie bronchique spécifique (mucoviscidose, ... Les symptômes (dyspnée, oppression thoracique, toux) ont le plus souvent.

a) Rétablissement de l'étanchéité de la paroi thoracique. 59 . thorax explique sans doute le peu d'études consacrées à la gestion . mais aussi secondaire par léchage de la plaie par la victime (38). .. composant de la réponse inflammatoire et un adjuvant dans la .. consécutives à une morsure de chien chez l'homme.

12 janv. 2010 . ÉTUDES. StWLA THORACENTÈSE. PAR M. BOUDIN,. Médecin en chef .. le G floréal an vm, pour 1 une péripneumonie inflammatoire , est, de plus . éprouvait sur le côté gauche du thorax, je me contentai d'employer, tant . qu'il éprouva dans le commencement de la maladie secondaire. .. Pleurésies.

7 sept. 2017 . il existe de nombreux effets secondaires (allergie, néphrite, neuropathie périphérique, . (diurétiques, anti-inflammatoires non-stéroïdiens) surtout chez les sujets âgés. . supérieure au Méthotrexate dans les différentes études. . Suivi paraclinique hémato, Rx thorax, ophtalmo, fonction rénale pour les sels.

4 avr. 2010 . inflammatoire scléreuse et ulcérée du sein secondaire rapportée . évidence une

pleurésie bilatérale de petite abondance. . Les atteintes cardiaques consécutives à une radiothérapie peuvent . Une étude rétrospective reprenant . est associée à une irradiation du sein ou de la paroi thoracique.

Etude analytique des clichés thoraciques peut se diviser en 4 temps: .. dehors, avec la paroi thoracique, les cul-de-sac costodiaphragmatiques qui sont plus .. une hypertrophie du ventricule droit qui est secondaire aux hautes pressions de .. a) le syndrome alvéolaire :Ensemble des signes radiologiques consécutifs à la.

L'autopsie de la cavité crânienne est sans intérêt, celle du thorax montre une broncho-pneumonie avec pleurésie et péricardite au début. ... les deux anses sont farcies de méconium épais; la paroi de la branche ascendante est la plus mince. . hypoplasie primitive et une rétraction consécutive à un état inflammatoire.

1 okt 2016 . +; Etude Sur Les Hemorragies Internes Consecutives a la Ponction de Quelques Cavites Closes. De som köpt den här boken har ofta också.

que la face interne de la paroi thoracique et le diaphragme . épaissements pleuraux et les pleurésies en constituent une présentation .. Plusieurs études.

DE LA RADIOGRAPHIE THORACIQUE EN REANIMATION .. L'analyse de la qualité des preuves est réalisée pour chaque étude puis un niveau .. du sepsis, tant pour différencier les syndromes de réaction inflammatoire .. Plusieurs mécanismes, incluant le stress de la paroi ... study in 51,701 consecutive patients.

les co-morbidités, antécédents, effets secondaires ou contre-indications peu- .. pleurésie abcès pulmonaire streptocoque, anaérobies, bgn rp - hc ponction pleurale ... (réintervention et persistance d'un syndrome inflammatoire malgré une 1ère atb) abcès de paroi .. patient apyrétique et scanner thoracique en.

thoracique vive se déclare, si uno matité alrolno 'ient ... paroi costale. Des adhérences .. pleurésie un objet secondaire dans l'étude . Mais l'inflammation de la plèvre ne cons•s 0 .. ct puis d'une perforation consécutive qui peut se.

pulmonaire et de la paroi thoracique (charges élastiques). . aériennes secondaires à l'inflammation de la muqueuse bronchique et à la surproduction.

. survenant au moins trois mois par an sur deux ans consécutifs. . Cancer bronchique secondaire = quand les métastases pulmonaires proviennent . Pleurésie = inflammation aigue ou chronique de la plèvre avec . Pleurotomie = incision de la plèvre pariétale à travers la paroi thoracique (évacuatrice ou diagnostique)

Prise en charge de la douleur thoracique et de la dyspnée. I. Vocabulaire. II. Thorax : rappels anatomiques. 1. Le contenant : la cage thoracique. 2. Le contenu.

Son traitement est pourtant très efficace, mais les effets secondaires de . variés : éruptions cutanées, perte de cheveux, articulations gonflées, fièvre, pleurésie ou .. le discuterons plus tard, l'inflammation articulaire propre au lupus, ne mène ... pendant des années consécutives avec des effets secondaires très limités.

4 janv. 2014 . 5.2.4- Etude du transcriptome des cellules A549 . ... PPE Pleuro-pneumopathie ou pleurésie purulente (parapneumonic empyema). PPMIL Gène codant pour la .. pariétal, adhère à la paroi thoracique tandis .. aériennes. Cette inflammation est secondaire à un infiltrat de cellules inflammatoires, en.

la prise en charge chirurgicale des pleurésies enkystées chez l'enfant .. Le premier feuillet tapisse le poumon, le deuxième la paroi thoracique. . En effet l'inflammation qu'entraîne une pneumopathie modifie les propriétés de la .. prouvée dans une étude randomisée, de ses effets secondaires moindres qu'avec la.

